Aus dem Pathologisch-anatomischen Institut Basel.
(Vorsteher: **Prof. Dr. E. Hedinger.**)

BEITRAG

zur

Kasuistik der Aneurysmen der Gehirnarterien.

Kombination eines Aneurysma verum mit einem Aneurysma spurium.

INAUGURAL-DISSERTATION

zur

Erlangung der Doktorwürde

einer

hohen medizinischen Fakultät der Universität Basel

vorgelegt von

Max Heinrich Roth,
prakt. Arzt u. Zahnarzt.
Solothurn.
Assistent am Pathologisch-anatomischen Institut.

BASEL
Buchdruckerei von Franz Wittmer
1910.

Aus dem Pathologisch-anatomischen Institut Basel.
(Vorsteher: **Prof. Dr. E. Hedinger.**)

BEITRAG

zur

Kasuistik der Aneurysmen der Gehirnarterien.

Kombination eines Aneurysma verum mit einem Aneurysma spurium.

INAUGURAL-DISSERTATION

zur

Erlangung der Doktorwürde

einer

hohen medizinischen Fakultät der Universität Basel

vorgelegt von

ACAD. LUGD. BAT. BIBL.

Max Heinrich Roth,
prakt. Arzt u. Zahnarzt.
Solothurn.
Assistent am Pathologisch-anatomischen Institut.

BASEL
Buchdruckerei von Franz Wittmer
1910.

Meinen teuren Eltern

in Liebe und Dankbarkeit.

Digitized by the Internet Archive
in 2026

https://archive.org/details/IA41546713_0033

In der vorliegenden Arbeit möchte ich über einen Fall von komplizierter Aneurysmabildung an der Hirnbasis berichten, bei dem es sowohl zu einem Aneurysma verum, wie zu einem Aneurysma spurium gekommen war. Das Aneurysma spurium zeigt dabei den typischen Aufbau, den wir durch einzelne Arbeiten der letzten Jahre (*Kallenberger,*[1]) *Hedinger*[2]) [3]) kennen gelernt haben.

Der Krankengeschichte, für deren gütige Ueberlassung ich Herrn Prof. Gerhardt ergebenst danke, kann ich folgendes entnehmen:

F. Albertine, 25 jährig, Dienstmädchen, wurde am 2. Oktober 1906 mit der Diagnose Apoplexia cerebri in das hiesige Bürgerspital gesandt.

Anamnese: Pat. war sonst gesund; klagte in den letzten Tagen über Kopfschmerzen und war auffallend nervös. Heute morgen (2. X. 06) hörte man sie schreien und fand sie am Boden liegend ohne äussere Verletzungen. Pat. zeigte Krämpfe und war reaktionslos.

Status: Stertoröse Atmung. Puls klein, weich, von mittlerer Frequenz. Gesicht cyanotisch. Pupillen weit, reaktionslos. Extremitäten schlaff. Von Zeit zu Zeit tonische Krämpfe. Nachdem Patientin ins Bett gebracht war, trat sofort unter zunehmender Cyanose Exitus ein (2. X. 06, 11 h a. m). Die Atmung erlischt gut 5 Minuten vor der Herzaktion.

Die Sektion wurde am folgenden Morgen $8^1/_2$ h a. m. ausgeführt. Sie ergab folgendes:

Sektionsprotokoll:

Sektion No. 498. 3. Okt. 1906.

Mittelgrosse (152 cm lange, 55,7 kg. schwere), wohlproportionierte, weibliche Leiche in gutem Ernährungszustand. Totenstarre ausgeprägt. Haut blass. Leichenflecke am Rücken diffus. Mammadrüsenkörper gut entwickelt. Fettpolster reichlich. Muskulatur braunrot, feucht.

Zwerchfellstand: rechts: oben an der 5. Rippe, links ebenso. Bei Eröffnung der Brusthöhle sind die Lungen wenig retrahiert. In der Pleurahöhle kein abnormer Inhalt, Herzbeutel in handtellergrösse frei vorliegend. Im Herzbeutel ein Esslöffel einer klaren Flüssigkeit; Innenfläche spiegelnd.

Herz: 9 : 11 : 6 cm. 293 Gr. schwer. Rechter Vorhof nicht erweitert. Foramen ovale offen. Tricuspidalis für 3 Finger durchgängig. Rechter Ventrikel nicht erweitert. Muskulöse Vorderwand 3 mm dick, von guter Konsistenz. Endocard überall glatt. Pulmonalisumfang 8 cm; Klappen zart. Linker Vorhof ohne Besonderheiten. Mitralis für 2 Finger durchgängig. Linke Ventrikelmuskulatur von guter Konsistenz, Wanddicke 10 mm., auf Schnitt ohne Besonderheiten. Klappen der Aorta zart; Aortenumfang über den Klappen 6,5 cm. Kranzarterien zart.

Lungen: ziemlich voluminös. Pleura spiegelnd. Die Lungen fühlen sich überall flaumig an, lassen auf Druck ziemlich viel schaumige Flüssigkeit ausdrücken, überall lufthaltig. Bronchialschleimhaut nur wenig gerötet. Drüsen klein, beiderseits zum Teil mit käsigen Herden durchsetzt.

Halsorgane: ohne Besonderheiten. Im linken Schilddrüsenlappen ein Colloidknoten und eine Cyste von Haselnussgrösse. Drüsen der Bifurkation zeigen ebenfalls derbe, käsige Herde.

Bauchorgane: Bei Eröffnung der Bauchhöhle unterer Leberrand mit dem Rippenbogen abschliessend, in der Mittellinie handbreit unter dem Processus ensiformis. Unter dem linken Leberlappen ist der Magen handtellergross sichtbar. Das ziemlich fettreiche Netz bedeckt die Dünndarmschlingen, reicht bis zur Symphyse. Processus vermiformis 10 cm lang, ins kleine Becken hängend, Lumen frei. —

Milz: ziemlich gross, 14 : 10,5 : 3 cm, 255 Gr. schwer, etwas weich. Pulpa fast breiig. Follikel und Trabekel deutlich. —

Magen: ziemlich gross. Schleimhaut glatt, keine Narben. *Duodenum* gallig verfärbt. *Ductus choledochus* durchgängig. —

Pankreas: fühlt sich körnig an, graurot, ohne Besonderheiten.

Gallenblase: nicht vergrössert, enthält goldgelbe Galle. Schleimhaut ohne Besonderheiten.

Leber: 21 : 18 : 8 cm. 1640 Gr. schwer. Oberfläche glatt. Konsistenz normal. Auf Schnitt Zeichnung deutlich, ohne Besonderheiten.

Nebennieren: ohne Besonderheiten.

Nieren: Gewicht 300 Gr. Kapsel leicht abziehbar. Oberfläche glatt; braunrot. Nieren im ganzen von normaler Grösse. Gewebe von guter Transparenz und gutem Blutgehalt. Nierenbecken und Ureter ohne Besonderheiten.

Harnblase: mässig gross; Schleimhaut blass, ohne Besonderheiten.

Vagina: ziemlich weit, ohne Besonderheiten.

Uterus: 7 cm lang. Am Orificium externum eine die ganze Circumferenz einnehmende 3 mm breite Erosion. Endometrium graurötlich. ohne Besonderheiten. *Tuben* gestreckt.

Linkes Ovarium: gross, enthält kleinere Cystchen und ein Corpus luteum. —

Rechtes Ovarium: ohne Besonderheiten.

Dünndarm: Schleimhaut graurot, mit einem Stich ins Bläuliche. — *Dickdarm:* Schleimhaut zeigt nichts abnormes. —

Kopf: Schädeldach symmetrisch. Dimensionen 14 : 16,8 cm. Nähte deutlich. Tabula externa und interna glatt. Harte Hirnhaut der linken Seite stark gespannt, blaurot durchscheinend; auf der rechten Seite Hirnwindungen durchscheinend. Dura-Innenfläche rechts spiegelnd; links zwischen Dura und weichen Häuten Cruor (30 Gr.). Bei Herausnahme des Gehirns zeigt sich noch in der linken mittleren Schädelgrube die vorderste und unterste Partie des Temporallappens ebenfalls mit Cruor bedeckt. Die linke Arteria fossae Sylvii geht 9 mm vom Abgang der Arteria corporis callosi in einen blaurot durchscheinenden Sack über; da wo der Cruor sitzt, ist die Gehirnsubstanz defekt. Arteria basilaris auf Schnitt zart; nirgends eine Spur von Arteriosklerose oder von Narben sichtbar. —

Pathologisch-anatomische Diagnose:

Aneurysma der linken Arteria fossae Sylvii.
Subdurales Haematom.
Tuberculosis caseosa lymphogland. hili pulmon.

Makroskopisches Aussehen und mikroskopische Untersuchung des Praeparates:

Eine genauere Untersuchung des Gehirnes, das in Formol fixiert wurde, ergibt folgende Verhältnisse:

Die vorderste, untere Partie des linken Temporallappens ist von einem $5^1/_2 : 4 : 3$ cm grossen, schwarzblau gefärbten, ziemlich scharf abgegrenzten Herd eingenommen. Der Herd zeigt auf der Oberfläche etwas höckerige Gestalt und lässt im Grossen und Ganzen 2 Hälften unterscheiden. Die median gelegene Hälfte ist grauweiss und zeigt eine mehr grauweisse Wand, die sich direkt in die linksseitige Art. fossae Sylvii fortsetzt. Die äussere Hälfte ist von einem dünnen graugrünlichen Häutchen nach aussen überall begrenzt. Auf einem Frontalschnitt durch den Bluterguss ist derselbe 4 : 4 cm gross, von der Umgebung scharf abgegrenzt, aus 2 Abschnitten bestehend: Median direkt aus der Art. fossae Sylvii

ausgehend ein 3 : 2 cm grosser Sack, gebildet durch eine bis 2 mm dicke, grauweisse, stellenweise etwas eingezogene Wand, ausgefüllt zum Teil mit dunklem geronnenem Blut, zum Teil mit hellerem geschichtetem Fibrin, das sich stellenweise unregelmässig gegen die Cruormassen vorschiebt. Um diesen Sack legt sich haubenförmig ein 4 cm langer und im Maximum 2 cm breiter, von der Umgebung durch das obenerwähnte graugrünliche Häutchen scharf abgegrenzter, dunkelroter Bluterguss. In der Umgebung des Herdes findet man in den seitlichen Partien des Frontallappens und im Gyrus supramarginalis und angularis links und ferner hinter dem Chiasma eine ganz geringgradige Blutung in die weichen Häute. Die Hirnsubstanz erscheint im fixierten Praeparat über der äussern Hälfte des Knotens etwas angerissen, stellenweise von punktförmigen Blutungen durchsetzt. Diese Verhältnisse gehen sehr deutlich hervor auch bei der Betrachtung des beigegebenen Bildes. Man sieht auf demselben ein Stück der Art. carotis interna, dann die Art. fossae Sylvii, wie sie sich in einen aneurysmatischen Sack von ovaler Form verliert und dann um diesen Aneurysma-Sack herum ein grosses Blutcoagulum, das überall durch ein zartes Häutchen scharf von der Umgebung abgegrenzt ist.

Die makroskopische Untersuchung des Falles ergibt mit aller Evidenz, dass es sich hier handelt, um ein sackförmiges Aneurysma verum der Art. fossae Sylvii sinistra, das an circumscripter Stelle platzte und zu einem Aneurysma spurium führte, das überall nach aussen durch ein distinktes feines Fibrinhäutchen begrenzt ist. An einzelnen Stellen wurde das Fibrinhäutchen zerrissen und es kam in der unmittelbaren Umgebung des Aneurysma spurium zu einer geringgradigen Blutung in die weichen Häute und in die Hirnsubstanz.

Zur mikroskopischen Untersuchung wurde aus dem Praeparate eine grosse frontale Scheibe herausgeschnitten und die Scheibe in Celloidin gehärtet. Die Schnitte wurden mit Haemalaun-Eosin, nach van Gieson und nach der Weigert'schen Elastin- und Fibrinmethode gefärbt.

Bei *Lupenbetrachtung* bietet das Haemalaum-Eosinpräparat folgendes Bild:

Wir haben ein von einem stellenweise ziemlich dicken, mehrschichtigem Sacke gebildetes Aneurysma verum vor uns. Der Inhalt des Sackes besteht aus einem von einem feinen Balkenwerk durchzogenen roten Thrombus. An die ca. 1,5 mm breite Rupturstelle schliesst sich haubenförmig ein grosser Blutsack an. Derselbe besteht vorzugsweise

aus dicht gelagerten roten Blutkörperchen, die durch einzelne schmale rotgefärbte Septen, die vielfach miteinander zusammenhängen, durchsetzt werden. Die Abgrenzung gegen die umgebende Hirnmasse erfolgt in einer ziemlich scharfen Linie und wird durch ein dünnes rotbläuliches Häutchen bedingt. In deren peripheren Teilen ist das Balkenwerk etwas dichter; die einzelnen Balken verlaufen zum grössten Teil parallel dem obengenannten oberflächlichen Häutchen.

Mikroskopische Untersuchung des Haemalaun-Eosin-Präparates:

Der grösste Teil des Lumens des Aneurysma verum ist mit roten Blutkörperchen angefüllt, die an den wenigsten Stellen gut erhalten sind. In den meisten Partien sind die roten Blutkörperchen zu einer mehr homogenen Masse zusammengeflossen. Diese Massen roter Blutkörperchen werden von ganz vereinzelten, meist dünnen, eosinroten Fibrinbalken durchsetzt, in deren Maschen in reicher Zahl Leukocyten und Lymphocyten liegen. Die Fibrinbalken werden in der Peripherie gegen die Sackmembran hin etwas reichlicher und dicker und gehen dann breit in die bindegewebige Membran über und zwar vielfach auch so, dass einzelne Fibrinbalken noch mitten im Bindegewebe als allmählich schmäler werdende Herde sich nachweisen lassen. Ein Hereinwachsen von fibroblastischen Zellen und von Capillaren in die Blutmassen hinein konnte ich nirgend erkennen. — Was nun die Sackwandung selbst betrifft, kann man an derselben an den meisten Stellen 2 Schichten mehr oder weniger deutlich unterscheiden. Die innere Schicht ist im allgemeinen im Haemalaun-Eosinpräparate durch die vorwiegend rote Farbe charakterisiert, während die äussere Schicht infolge ihres grössern Zellgehaltes meistens blaugefärbt erscheint. Die äussere Schicht zeigt im Mittel eine Dicke von $^1/_4$—$^1/_2$ mm; die innere Schicht variirt zwischen $^1/_4$—$1^1/_2$ mm. In den dickern Partien besteht die innere Schicht aus einem meist ziemlich kernarmen Bindegewebe, dessen fibrilläre Grundsubstanz an manchen Stellen hyalin ist. Zwischen den Bindegewebsfibrillen erkennt man vereinzelte kleine, spindelförmige Zellen mit länglichem, chromatinarmen Kerne und bald mehr, bald weniger diffus zerstreute Lymphocyten. Vielfach ist es auch so, dass die innere Schicht 3 Zonen unterscheiden lässt: eine mittlere kernarme, vielfach hyaline Zone und eine äussere und innere, etwas zellreichere Partie. An einzelnen Stellen sind, wie ich bereits hervorgehoben habe, breite hyaline resp. fibrinoide Massen, die sich direkt in das Fibrin des Sackinhaltes fortsetzen, eingelagert. Eine endotheliale Auskleidung ist nirgends mit Sicherheit erkennbar. Diese innerste Lage der Wand ist an manchen Stellen vollkommen glatt, an manchen Stellen erhebt sie sich faltenförmig gegen das Lumen. — Gegen die Rupturstelle des aneurysmatischen Sackes hin, erfährt diese Lage eine sehr starke Reduktion; auf die genaueren Verhältnisse werde ich gleich noch zu

sprechen kommen. Die äussere Partie der Sackwand besteht aus einem sehr zellreichen Gewebe. Der Zellreichtum ist in erster Linie bedingt durch teils diffus, teils fast in Häufchen angeordnete Lymphocyten. Zwischen diesen findet man Bindegewebsfibrillen, spindelförmige Zellen und dann endlich, meist in Form ganz schmaler Bündel, Zellen mit deutlich stäbchenförmigen Kern. An vielen Stellen sieht man zwischen dem zellreichen Gewebe ausgedehnte Haemorrhagien mit meist gut erhaltenen roten Blutkörperchen. In den äussersten Partien dieser zellreichen Zone liegen vereinzelte, meistens ziemlich dickwandige Gefässe, um welche herum sich hie und da etwas stärkere Lymphocytenansammlungen finden. In den Praeparaten, in welchen die Einmündung der Arteria fossae Sylvii sinistra in den Aneurysmasack getroffen ist, erkennt man schon bei Betrachtung mit der Lupe, dass die innere Partie der Sackwand sich in die Intima fortsetzt, während Media und Adventitia der Arterie in die äussere zellreiche Hälfte der Sackwand umbiegen. Die Arteria fossae Sylvii selbst zeigt, soweit sie im Schnitte getroffen ist, normale Verhältnisse. Die Intima ist zart, die Elastica intimae stark geschlängelt; die Media ist ziemlich kräftig; die Adventitia lässt ebenfalls nirgends Veränderungen erkennen. An der Uebergangsstelle in den Sack sieht man zunächst in den äussern Schichten der Adventitia und der Media einen grössern Zellreichtum, der vorzugsweise bedingt ist durch Einlagerung von diffus zerstreuten Lymphocyten Die glatten Muskelzellen der Media sind an der Umbiegungsstelle zunächst noch ziemlich gut erhalten, nehmen aber rasch ab, meist mit zunehmender Infiltration. Die Adventitia der Arterie setzt sich namentlich in die äussere, zellreiche Partie fort und erfährt daselbst verschiedene Veränderungen, namentlich in der Dickendimension. Diese Veränderungen haben wir bereits besprochen bei der Schilderung der äussern Schicht des Sackes. Die Elastica intimae lässt sich auch im Haemalaun-Eosin-Praeparate auf eine kurze Strecke zwischen der verdünnten Media und der enorm verdickten Intima nachweisen. Auf eine genaue Schilderung derselben werde ich bei der Beschreibung des Elastinpraeparates eintreten. Der Uebergang der Intima in die innere Partie der Sackwand ist ein ziemlich unvermittelter, indem sich diese $^1/_{10}$ mm dicke Intimaschicht zu einer 1 mm dicken Schicht umwandelt. Ungefähr der Einmündungsstelle der Arteria fossae Sylvii in den Sack gegenüber, liegt die Rupturstelle des Aneurysmasackes. Dieselbe misst ca. 1—2 mm. Auf beiden Seiten des Loches ist die Sackwand konisch zugespitzt. Die innere Schicht verschwindet gegen das Loch mehr und mehr, so dass in unmittelbarer Umgebung des Durchbruches die Wand des Sackes nur noch aus einer stark verdünnten und sehr stark von Lymphocyten durchsetzten Membran besteht.

Im *Van Gieson-Präparate* sind im wesentlichen dieselben Verhältnisse erkennbar. Glatte Muskulatur lässt sich ausserordentlich spärlich, in stärkerer Entwicklung nur in unmittelbarer Umgebung der Eintrittsstelle der Arteria fossae Sylvii in den Sack nachweisen.

Im *Weigert'schen Elastinpräparat* erkennt man, dass die Sackwandung an den meisten Stellen grösserer elastischen Fasern vollkommen entbehrt. Wie ich schon bei der Beschreibung des Haemalaun-Eosinpräparates hervorgehoben habe, ist die Elastica intimae unmittelbar an der Eintrittsstelle der Arterie in den Sack als solche nachweisbar; sie ist aber, wie das Elastinpräparat deutlich zeigt, stellenweise stark verdickt und vielfach in unregelmässige elastische Lamellen und Fasern aufgesplittert. Stellenweise wechseln Verdickungen, Aufsplitterung und Verschmälerung in unregelmässiger Weise miteinander ab. — Ca. 4 mm von der Eintrittsstelle der Arterie entfernt hört die Elastica ganz scharf auf; auf einer Seite allerdings ist sie nach einer Unterbrechung von ca. 1 mm wieder erkennbar in der Form eines Systemes circulär um den Sack verlaufender Lamellen und Fasern. Auch in der weitern Umgebung des Sackes, selbst in Partien, die ungefähr der Eintrittsstelle der Arterie gegenüber liegen, findet man wieder von Zeit zu Zeit in Bündeln zusammenliegend elastische Fasern und Lamellen, die wohl als Residuen der Elastica interna aufgefasst werden können. Nach innen zu von dieser Elastica intimae erkennt man in der innern, kernarmen Hälfte der Sackmembran, ebenfalls am meisten in der Umgebung der Eintrittsstelle der Arterie ziemlich reichlich feine, elastische Fäserchen. Dieselben hören allerdings zum grössten Teile auf an den Stellen, an welchen auch die Elastica intimae zum grössten Teil verschwindet. In der übrigen Circumferenz des Sackes sind sie nur als ganz vereinzelte, meist sehr feine Fäserchen nachweisbar. Weitere elastische Elemente in der Sackwand sind an die kleinen Arterien und Venen gebunden, wie wir schon bei der Beschreibung des Haemalaun-Eosinpräparates hervorgehoben haben.

Auf dieses Aneurysma verum folgt nach aussen ein ovaler Sack von ca. 3 : 1½ cm Durchmesser, der prall mit roten Blutkörpern gefüllt ist, die meistens aber schlecht erhalten sind. Durch die roten Blutkörperchen ziehen ganz vereinzelte schmale Fibrinsepten. Nach aussen ist der Sack überall von einer dünnen Fibrinmembran begrenzt, die aus feinfädigem, dicht verfilztem Fibrin und multinukleären Leukocyten besteht.

Wir haben also, wenn wir den makro- und mikroskopischen Befund kurz resümieren, ein Aneurysma verum der Arteria fossae Sylvii sinistra vor uns, das durch Platzen zur Bildung eines Aneurysma spurium geführt hat. Der Fall bietet nach verschiedenen Seiten hin gewisses Interesse, sowohl in klinischer als auch in pathologisch-anatomischer Hinsicht.

Die aneurysmatische Erweiterung der Arteria fossae Sylvii ist, wie die mikroskopische Untersuchung zeigt, durch eine primäre entzündliche Alteration der Wand der Arterie

an beschränkter Stelle bedingt. Wir sehen am Uebergang der Arterie in den Sack, dann in der Sackwand selbst, die Zeichen eines chronischen, ausserordentlich ausgedehnten, entzündlichen Prozesses, charakterisiert durch eine starke Ansammlung von Lymphocyten in der Media und Adventitia des Gefässes und eine starke Ansammlung von Lymphocyten in der äussern Hälfte der Sackwand. Die Infiltration findet sich selbst vielfach perivasculär um kleine Arterien und Venen herum.

Was nun die Aetiologie des Aneurysma betrifft, so spricht die circumscripte Veränderung der Gefässwand wohl am ehesten für eine luetische Genese des Processes.

Eine besondere Besprechung verdient noch das *Aneurysma spurium.* Das Aneurysma spurium ist nach aussen überall von einer dünnen Fibrinwand begrenzt, die nur an einzelnen Stellen eingerissen ist und zu kleinen Haemorragien in die Umgebung des Sackes Veranlassung gegeben hat. Wir haben hier ganz analoge Verhältnisse vor uns, wie sie von verschiedenen Seiten, in letzter Zeit namentlich von *Kallenberger*[1]) und *Hedinger*[2]) [3]) beschrieben worden sind. Die Sackwandung wird auch hier aus Fibrin gebildet und es handelt sich auch hier mit Bestimmtheit zunächst um die Bildung eines kleinen Fibrin-, Leukocyten-Blutplättchenthrombus an der Risstelle, der dann unter dem Einfluss des Blutdruckes rasch ausgeweitet wurde. Auch *hier wird die Wand des Aneurysma spurium entgegen der vielfach noch herrschenden Meinung nicht gebildet vom umliegenden Gewebe, in das die Blutung stattgefunden hat, sondern von vornherein durch eine Fibrinmembran,* die sich gleich bei dem Riss des Gefässes, im vorliegenden Fall des Aneurysma verum, ausgebildet hat.

Im Anschluss an die pathologisch-anatomische Beschreibung des Falles müssen wir noch kurz auf die klinische Beurteilung desselben eingehen.

Wenn ich die klinischen Daten, wie sie sich aus der mir zur Verfügung gestellten Krankengeschichte ergeben, kurz rekapituliere, so handelt es sich in meinem Falle um

ein 25 jähriges, bisher gesundes und arbeitsfähiges Dienstmädchen. Dasselbe wurde eines Morgens schreiend, bewusstlos auf dem Boden liegend, aufgefunden. In den Spital verbracht stellten sich Krämpfe ein und unter zunehmender Reaktionslosigkeit trat in wenigen Stunden der Tod ein. Ausser Klagen über Kopfschmerzen kurze Zeit vorher, soll die Patientin keine Symptome ihres Leidens gezeigt haben; von ihrer Umgebung wurde sie als in letzter Zeit auffallend nervös bezeichnet.

Die klinisch gestellte Diagnose Apoplexia cerebri konnte bei der Sektion durch den Befund eines rupturierten Aneurysma verum der Arteria fossae Sylvii sin. bestätigt werden. Wir haben hier einen Fall vor uns, wo sich ein relativ sehr grosses Aneurysma verum im Schädelinnern fast symptomlos ausbildete, um plötzlich durch Ruptur für das Individuum verhängnisvoll zu werden. Im Anschluss an die Ruptur des Aneurysmasackes kam es zur Bildung eines Aneurysma spurium, dessen dünne, nur aus einem feinen Fibrinhäutchen bestehende Wandung später auch rupturierte und zu einer intermeningealen Blutung führte, die durch Hirndruck den Tod des Individuums herbeiführte.

Einen ähnlichen Fall beschreibt *Roth*[4]) im Correspondenz-Blatt für Schweizer Aerzte, 1874, wie folgt: »Der (erwähnte) Fall lässt sich wohl so deuten, dass zunächst durch Ruptur des wahren Aneurysmas ein kleineres Extravasat entstanden war, dessen Peripherie durch rasche Gerinnung des Faserstoffes ein Aneurysma spurium bildete; während die grössere letale Blutung erst sekundär in Folge Zerreissung des Aneurysma spurium stattfand«.

Ueber die *Ursache der Ruptur* eines Aneurysmas der Gehirnarterien äussert sich *Grunwald*[5]) in seiner Inaugural-Dissertation folgendermassen:

„Oft genug ist es vorgekommen, dass ein solches Aneurysma jahrelang bestanden hat, ohne sich im geringsten bemerkbar zu machen. Scheinbar ohne jeden Grund trat unvermutet, ohne Vorboten, die Berstung ein, welcher schnell der Tod folgte. Allgemein gesprochen wird die Ruptur von dem jeweiligen Zustande der Arterien bezw. Aneurysmawandung und dem Blutdrucke abhängig sein, sowie auch von der Be-

schaffenheit und Widerstandsfähigkeit des umgebenden Gewebes. In manchen Fällen wird es nun eines besonderen Anlasses zum Bersten nicht bedürfen, indem die Wandung der Arterienerweiterung infolge der fortschreitenden geweblichen Entartung stets dünner wird, bis auch ohne Erhöhung des Blutdruckes die Ruptur erfolgt. Abgesehen von dieser spontanen Berstung muss eine solche aber auch erfolgen können durch alle möglichen Umstände, die eine Erhöhung des Blutdruckes zur Folge haben müssen. Hierzu haben wir zu rechnen mechanische Ursachen, wie Fall, Stoss, körperliche Anstrengungen irgendwelcher Art, erschwerten Stuhl, den Geburtsakt; ferner auch seelische Erregungen, mögen sie angenehme oder schmerzliche sein. Ob der Brechakt an und für sich die Ruptur herbeiführt, kann zweifelhaft sein. Möglicherweise ist derselbe nur die Folge des seine Wirkung auf das Gehirn ausübenden Blutergusses. Anderseits jedoch wird das Aneurysma als solches einen Reiz auf das Gehirn ausüben und Erbrechen auslösen, worauf nun letzteres durch Blutandrang nach dem Kopfe die Ausbuchtung der Gefässwand bersten lässt.«

Rosenberg[6]) zitiert einen von *Gross* veröffentlichten Fall, wo die Narkose als auslösendes Moment für die Ruptur eines latenten Aneurysma der Art. vertebralis angesehen wird. Ferner erwähnt *Rosenberg*[6]) 4 Fälle, in denen die Ruptur von Gehirnaneurysmen während des Coitus erfolgte. *Grunwald*[5]) berichtet über einen Fall von Ruptur, wo die Berstung mit grosser Bestimmtheit auf ausgestandenen Schreck zurückzuführen ist. *E. v. Hofmann*[7]), der in einem Vortrage: »Ueber Aneurysmen der Basilararterien und deren Ruptur als Ursache des plötzlichen Todes« über 75 Fälle referierte, führt als nicht seltene Gelegenheitsursache zur Berstung der Aneurysmen z. B. körperliche Anstrengungen und Affekte an. *Krey*[8]) veröffentlicht in seiner Dissertation einen Fall bei einem 17 jährigen Mädchen, welches plötzlich während einer Darmeingiessung starb. In seiner Tabelle erwähnt *von Hoffmann*[7]) auch eines Falles, bei dem im Anschluss an den Geburtsakt ein erbsengrosses Aneurysma der Arteria corporis callosi sin. rupturierte und anderntags den Tod herbeiführte.

Nach *v. Hofmann*[7]) kommt aber den Aneurysmen der basalen Hirnarterien die grösste Bedeutung zu durch die Art und Weise, wie sie den Tod veranlassen, nämlich durch die intermeningeale Haemorrhagie. Bekanntlich gehören

intermeningeale Haemorrhagien zu den häufigsten Befunden, welche in der gerichtsärztlichen Praxis vorkommen, und die Gefahr, dass eine nicht traumatische solche Blutung für eine traumatische genommen werden könnte, ist um so grösser, als das Trauma die allerhäufigste Ursache intermeningealer Blutungen bildet, während anderweitige solche Haemorrhagien verhältnismässig zu den Seltenheiten gehören. Die Unterscheidung von einander und insbesondere von den traumatischen ist keineswegs immer leicht und es liegt auf der Hand, wie, bei bestehenden Zweifeln, die Auffindung eines Aneurysmas als Quelle der Blutung sofort Klarheit in den betreffenden Fall zu bringen vermag. Im weitern gibt *von Hofmann*[7]) an, dass das Bild des durch Ruptur eines Basilaraneurysmas erzeugten intermeningealen Extravasates ein ziemlich typisches ist, insbesondere dann, wenn das Aneurysma an einem der grössern und mehr central gelegenen Gefässe seinen Sitz hat, weil dann der Blutaustritt meist nur die Hirnbasis betrifft, daselbst im Subarachnoidealraum, besonders in den sog. Cysternen desselben sich ausbreitet und nach oben den Hirnspalten und Hirnfurchen folgend, ziemlich gleichmässig sich verliert. Es ist aber einesteils möglich, dass auch eine traumatische Blutung ausschliesslich oder vorzugsweise nur die Basis betrifft und anderseits kommt es bei peripherem Sitz des geborstenen Aneurysmas oder bei Verwachsungen des Arachnoidealsackes vor, dass die Haemorrhagie nur an der Rupturstelle oder vorzugsweise in der Nähe derselben sich ausbreitet und dann eine grosse Aehnlichkeit mit einer traumatischen Blutung erhält. Nicht gar selten zerreisst die Arachnoidea und das Blut ergiesst sich weniger in den Subarachnoidealraum, sondern zwischen Dura und Arachnoidea. Dies geschieht auch dann, wenn das Aneurysma mit der Dura verwachsen ist, wie in einzelnen Fällen beobachtet wurde. Ebenso kommt es vor, dass das Aneurysma in die Hirnsubstanz durchbricht. Dieses scheint insbesondere beim Aneurysma der Arteria fossae Sylvii in die Insula Reilii, seltener an andern Stellen vorzukommen, wodurch eine gewöhnliche

cerebrale Apoplexie, unter Umständen auch eine traumatische Zertrümmerung vorgetäuscht werden kann.

Auch in meinem Fall kam es nach der Berstung zu einer geringgradigen Blutung in den linken Temporallappen und zu einem subduralen Haematome und zur stellenweisen Zertrümmerung der Hirnsubstanz.

Wie ich bereits erwähnt habe, können Aneurysmen der Gehirnarterien vollständig symptomlos verlaufen und erst als zufällige Befunde auf dem Sektionstische gefunden werden.

Lebert[9]), der zuerst eine vollständige und erschöpfende Abhandlung über die Aneurysmen sämtlicher Stromgebiete des Gehirns veröffentlicht hat, gibt mehrere Beispiele davon. An Hand von 21 Fällen von Aneurysmen der Arteria fossae Sylvii gibt *Lebert*[9]) folgende Symptomatologie für dieselben an:

Auffallend ist vor allem die relative Häufigkeit des langen latenten Verlaufes in mehr als der Hälfte der Fälle, bis ein mehr oder weniger langsam verlaufender, endlich tötlicher, apoplektischer Anfall deutliche Hirnerscheinungen zur Folge hat. Neben den gewöhnlichen Antezedentien, wie Kopfschmerz, Schwindel etc. treten Sehstörungen und Oculomotoriuslähmung sehr zurück, während epileptiforme Convulsionen und Anfälle häufiger werden, die des Endes abgerechnet. In andern Fällen besteht längere Zeit hindurch die auch hier häufiger werdende Hemiplegie. In noch andern folgt eine Hirnerweichung mit apoplektiformen Beginn und tötet nach Wochen allmählig oder schnell durch Berstung des Sackes.

Von den bestehenden Erscheinungen erwähnt *Lebert*[9]) in Bezug auf den Kopfschmerz nur den mehrfach klopfenden Charakter. Geistige Störung tritt fast ganz zurück In einzelnen Fällen werden wiederholt epileptische Anfälle in wieder andern Fällen Lähmungen angegeben. Als Enderscheinungen und besonders solche des apoplektischen Anfalls haben wir auch hier häufiger convulsivische Symptome, bald mehr allgemein, bald einseitig; mehrfach trat der Tod geradezu in einem epileptischen Anfalle ein. Sonst hat man die gewöhnlichen Zeichen der Apoplexie.

Ein schlagartiger Beginn hängt davon ab, ob sich plötzlich grössere Mengen Blut in die Schädelhöhle ergiessen oder ob der Blutaustritt ein allmählicher ist.

Trotz dieser zahlreichen Symptome ist es doch ausserordentlich schwer in einem gegebenen Falle die Diagnose Aneurysma einer bestimmten Hirnarterie zu stellen, ja in den meisten Fällen wird es unmöglich sein. Die allgemeinen Symptome, wie Schwindel, Kopfschmerz, Erbrechen, Benommenheit, Convulsionen sind ja die allergewöhnlichsten Symptome bei Hirnleiden und deshalb für die Diagnose eines Aneurysma ziemlich bedeutungslos. Sogar wenn der Kopfschmerz *pulsierend* empfunden wird und beim Auskultieren am Schädel Pulsationen eines Gefässes an bestimmter Stelle oder auch in weiterer Verbreitung wahrzunehmen sind, so kann man diese Symptome nach *Oppenheim* (zitiert nach Uebel, R.[10]), nicht als spezifisch für Aneurysmen ansehen, da dieselben auch bei andern Hirntumoren, die in der Nähe grösserer Gefässe liegen oder dieselben komprimieren, wahrgenommen werden können; ferner kommen sie auch bei Hydrocephalus und einfacher Anaemie vor. Immerhin, sagt *Rindfleisch*[11]), ist dieses Symptom (endokranielle Geräusche) sehr interessant und wird bei genauer Berücksichtigung aller Umstände gelegentlich von ausschlaggebender Bedeutung sein können, wenn es sich um die Frage eines operativen Eingriffes handelt, der in letzter Zeit bei intrakraniellen Aneurysmen mehrfach mit Erfolg unternommen wurde; absolut beweisend wird dieses Symptom übrigens, wenn Kompression der betreffenden Carotis am Halse das Geräusch zum Verschwinden bringt. *Karplus* hat kürzlich im wesentlichen auf Grund eines solchen Geräusches intra vitam die richtige Diagnose auf ein Aneurysma der Carotis interna gestellt und die Ligatur der zugehörigen Carotis communis ausführen lassen, aber ohne dauernden Erfolg.

Die örtlichen Symptome sind natürlich abhängig von dem Sitz des Aneurysmas. Durch Druck auf die nächste Umgebung, auf Nerven, können sich schon Symptome entwickeln, die zur Lokalisation der Affektion helfen, aber dann fehlt wieder die Diagnose der Art des Tumors, ob es ein Aneurysma ist.

Ferner können meningitische Symptome das Krankheitsbild beherrschen, wie Fälle von *Vogel*[12]) und *Rosenberg*[6]) beweisen. *Rosenberg*[6]) macht ferner darauf aufmerksam, dass wohl auch die genaue Beobachtung der Temperatur zur Diagnose beitragen kann, namentlich, wo es gilt Apoplexie von Meningitis zu unterscheiden. Bei einem apoplektischen Anfall sinkt sie meistens anfänglich, um erst später wieder auf die Norm und auch über diese hinaus zu steigen. Ferner kann auch eine *Untersuchung des Augenhintergrundes* sichere Anhaltspunkte für eine Hirnblutung geben. So waren in 2 Fällen von *Rindfleisch*[11]) kolossal starke Stauungsblutungen vorhanden, die ihren Grund in der Infarzierung der Optikusscheiden mit Blut hatten. Diese Erscheinung ist bedingt durch die diffuse Ausbreitung des Blutergusses in den Subarachnoidealraum an der Hirnbasis und lässt sich gegenüber den Konvexitätsblutungen differentialdiagnostisch gut verwerten und kann so von ausschlaggebender Bedeutung sein. Da bei den gewöhnlichen Hirnblutungen stärkere Augenhintergrundsveränderungen fast ausnahmslos fehlen, kann man im Zweifelsfall derartige hochgradige Stauungserscheinungen für die Annahme einer meningealen Blutung mit blutiger Infarzierung der Optikusscheiden verwerten.

Rindfleisch[11]) macht ferner aufmerksam, dass auf die Senkung des Blutes in den Subarachnoidealraum des Rückenmarks die spinalen Reizerscheinungen (Nacken- und Rückensteifigkeit, lokale und ausstrahlende Schmerzen, Ischiasphänomen und Kernig'sches Symptom) zu beziehen sind. Bei frischen Blutungen allerdings beherrscht das Bild des Insults die Scene so vollständig. dass die spinalen Reizerscheinungen in den Hintergrund treten. *Rindfleisch*[11]) verlangt, dass sie sorgfältig beachtet werden, da man sie häufig mit Nutzen für die Differentialdiagnose verschiedener Formen und Ursachen endokranieller Haemorrhagien wird verwenden können. Ihr deutliches Vorhandensein spreche stets für eine Blutung in die Hirnhäute; ob diese eine primäre oder sekundäre ist, ergibt sich gewöhnlich aus dem weitern Verlaufe.

Die Diagnose von Aneurysmen der Hirnarterien intra vitam ist trotz der grossen Schwierigkeiten schon mehrmals gestellt worden; *Rosenberg*[6]) berichtet über 3 Fälle, die er in der Litteratur gefunden hat. Aber auch nach dem Eintritte der Ruptur und der intrameningealen Blutung gibt es aber Fälle, wo es zweifelhaft erscheint, ob es sich um Apoplexie handelt, wo z. B. fast alle Symptome für Meningitis und nur wenige für Haemorrhagia cerebri sprechen und wo alle Erscheinungen auf schwere Störungen an der Hirnbasis hindeuten. In solchen Fällen empfahl schon *Rosenberg*[6]) sich der *Lumbalpunktion* zu bedienen. Bei zwei Fällen von Aneurysma der Gehirnarterien und einem Fall von Sinusthrombose ist von *Rindfleisch*[11]) das Verhalten der Cerebrospinalflüssigkeit untersucht worden, wobei sowohl die roten Blutkörperchen als auch die Flüssigkeit Veränderungen zeigten. Die roten Blutscheiben verändern ihre Form vielleicht unter dem Einfluss veränderter osmotischer Druckverhältnisse; die kryoskopischen Untersuchungen der Cerebrospinalflüssigkeit, die hauptsächlich von französischen Forschern ausgeführt sind, haben nach *Rindfleisch*[11]) noch nicht zu ganz sichern und allgemein anerkannten Ergebnissen geführt; der normale Liquor cerebrospinalis soll dem Blute isoton, der entzündliche hypotonisch sein. Viel wichtiger und einwandsfreier, sagt *Rindfleisch*[11]) weiter, als diese auf etwas hypothetischer Grundlage beruhende Untersuchung der Gestalt der roten Blutscheiben ist die Beachtung der Färbung der Cerebrospinalflüssigkeit. Dieselbe ist bei artefiziellen Blutungen entweder wasserhell wie der normale Liquor stets, oder bei sehr reichlicher Blutbeimengung, der Serumbeimischung entsprechend, ganz schwach gelblich gefärbt, aber dabei natürlich absolut frei von Blutfarbstoff. Die von einer meningealen Blutung herrührende hämorrhagische Flüssigkeit erscheint, nachdem sie durch sorgfältiges Zentrifugieren von körperlichen Elementen völlig befreit ist, niemals wasserhell, sondern stets gefärbt. Intensität und Qualität der Färbung sind abhängig von dem Grade der Blutbeimengung und dem Alter der Blutung.

Die Beschaffenheit der Cerebrospinalflüssigkeit bei einer subarachnoidalen Hämorrhagie wechselt je nach dem Zeitraum, der zwischen Blutung und Lumbalpunktion verflossen ist.

Was die *Prognose* betrifft, so geht aus jenen Fällen, wo bei der Sektion von Individuen, die an irgend einer Krankheit gestorben waren, zufällig Aneurysmen der Gehirnarterien gefunden wurden, ohne dass eine Berstung oder die Spur einer Gehirnblutung zu entdecken war, hervor, dass, wenn sie auch zu den gefährlichsten Krankheitszuständen gehören, nicht immer unter allen Umständen eine Ruptur sich einstellen muss. Ist letztere aber eingetreten, so wirkt sie auch tötlich und eine Therapie wird ziemlich machtlos bleiben.

Bei Verdacht auf ein Aneurysma einer Gehirnarterie oder auch bei sicherer Diagnose, kann ein *therapeutisches Eingreifen* von Nutzen sein, wie mehrere Fälle aus der Literatur beweisen.

Dazu wurde Unterbindung der zuführenden Arterien, also der Carotis interna oder der Vertebralis empfohlen. Ferner könnte die von den Franzosen empfohlene, zuerst von *Lancereaux* und *Paulesco* (Gaz. des Hôp. LXXI. 117. 1898 [13]) angegebene Behandlung mit subkutanen Gelatineinjektionen versucht werden.

BASEL, im November 1909.

Literatur-Verzeichnis.

1. *Kallenberger, W.* Beitrag zur Lehre vom Aneurysma spurium. Virchow's Archiv. Bd. 179. 1905.
2. *Hedinger, E.* Zur Lehre des Aneurysma spurium. Zentralblatt für allgemeine Pathologie und pathologische Anatomie. Bd. 16. 1905.
3. *Hedinger, E.* Zur Lehre des Aneurysma spurium. Archiv für klin. Chirurgie. Bd. 80. Heft 3.
4. *Roth, M.* Über Gehirnapoplexie. Korrespondenzblatt für Schweizer Ärzte. 1874. Nr. 6.
5. *Grunwald, A.* Über Aneurysmen der Gehirnarterien. Inaugural-Dissertation Greifswald 1906.
6. *Rosenberg, J.* Über Aneurysmen der Gehirnarterien. Inaugural-Dissertation Greifswald 1904.
7. *von Hofmann, E.* Über Aneurysmen der Basilararterien und deren Ruptur als Ursache des plötzlichen Todes. Wiener klinische Wochenschrift, VII. J. 1894. Nr. 44—46.
8. *Krey, H.* Ein Fall von Aneurysma der Art. cerebelli sup. ant. Inaugural-Dissertation Greifswald 1891.
9. *Lebert, H.* Über die Aneurysmen der Hirnarterien. Berliner klinische Wochenschrift. III. J. 1866. Nr. 20—42.
10. *Uebel, R.* Über Aneurysmen der Gehirnarterien etc. Inaugural-Dissertation Jena 1906.
11. *Rindfleisch, W.* Zur Kenntnis der Aneurysmen der basalen Hirnarterien und der bei den intrameningealen Apoplexien auftretenden Veränderungen der Cerebrospinalflüssigkeit. Deutsches Archiv für klinische Medizin. Bd. 86, 1905. Festschrift für Lichtheim. S. 183.
12. *Vogel, S.* Zur Kasuistik der Aneurysmen an den Arterien der Gehirnbasis. Inaugural-Dissertation Erlangen 1895.
13. *Schmidt's Jahrbücher.* 262. Bd., S. 261. Traitement des anévrysmes par la gélatine en injections souscutanées par *Lancereaux et Paulesco.* Ref.

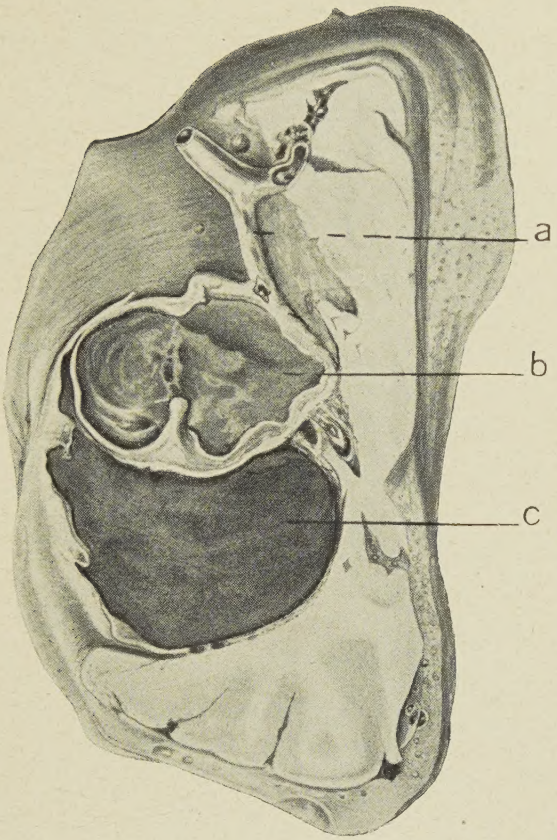

Erklärung der Abbildung.

(Natürliche Grösse.)

a) Art. fossae Sylvii sinistra.
b) Aneurysma verum.
c) Aneurysma spurium.